

Métastases osseuses des cancers bronchiques

Cette référence de bonnes pratiques cliniques, dont l'utilisation s'effectue sur le fondement des principes déontologiques d'exercice personnel de la médecine, a été élaborée par un groupe de travail pluridisciplinaire de professionnels de santé des Dispositifs Spécifiques Régionaux du Cancer de Bourgogne-Franche-Comté (OncoBFC), du Grand Est (NEON) et d'Île-de-France (ONCORIF), en tenant compte des recommandations et réglementations nationales, conformément aux données acquises de la science au 17 septembre 2024.

1. Généralités

- 20 à 40 % des patients présentent des métastases osseuses au diagnostic ou au cours de l'évolution d'un cancer du poumon (Coleman, 2010).
- Ce sont le plus souvent des métastases multiples (80 %) plutôt que solitaires (20 %).
- Elles peuvent atteindre tous les segments osseux mais les sites les plus concernés sont (Kuchuk, 2015) :
 - le rachis : 40 % dont le rachis dorsal (20 %) ou lombaire (15 %), les localisations cervicales (5 %)
 - les os longs : 32 % (prédominance sur le fémur)
 - le gril costal : 18 %
 - le bassin : 10 %
- Les métastases osseuses réduisent significativement la médiane de survie des cancers broncho-pulmonaires par rapport à des métastases extra-osseuses (à l'inverse des cancers du sein) (Kuchuk, 2015).
- La présence de métastases osseuses aggrave le pronostic des patients atteints de cancer bronchique. Toutefois, le pronostic se montre plus sombre en cas de métastases viscérales, notamment hépatiques, qu'en cas de métastases osseuses isolées, et meilleur en cas de mutation *EGFR*. (Riihimäki, 2014 ; Bi, 2018)
- **Facteurs de risques** de développer des métastases osseuses (Zhang, 2019) :
 - sexe masculin
 - taille tumorale >2 cm
 - nombre élevé de sites métastatiques
 - envahissement ganglionnaire
 - présence d'une mutation *EGFR*.
- Les patients atteints de métastases osseuses sont à risque élevé de survenue de **complications osseuses** (Skeletal Related Events (SRE) ou Evénements Osseux (EO)) :
 - recours à une radiothérapie palliative à visée antalgique ou décompressive (50 à 70 %)
 - survenue d'une fracture pathologique (7 à 35 %)
 - recours à une chirurgie orthopédique préventive ou pas (5 à 9 %)
 - survenue d'une compression médullaire (1 à 15 %).
La survenue d'une hypercalcémie ne fait plus partie de la définition des EO en raison de son étiologie parfois paranéoplasique et des possibilités thérapeutiques.
- Plus de 50 % des patients atteints de CBNPC métastatiques à l'os sont victimes d'un EO soit inaugural, soit au cours de l'évolution s'ils ne reçoivent pas un traitement spécifique à visée osseuse (Costa, 2008). Dans les cancers bronchiques, ces complications apparaissent en général dans un délai de six mois et le risque est augmenté après un premier événement osseux.
- La plupart des EO sont responsables d'une restriction de la mobilité voire d'un alitement et d'une impotence fonctionnelle avec les risques de complications de décubitus. Il s'ensuit une altération de la qualité de vie (Di Maio, 2004) et des surcoûts importants (Delea, 2006 ; Schulman, 2007) pouvant compromettre à court terme le pronostic vital (Hirsh, 2004).
- **La prise en charge des métastases osseuses nécessite une prise en charge multidisciplinaire dans la mesure du possible avec les spécialistes concernés (neurochirurgien, chirurgien orthopédique, radiothérapeute, oncologue, rhumatologue, médecin de la douleur, radiologues interventionnels...).**

2. Diagnostic

(Planchard, 2018 ; Pontarollo, 2020)

- Les **scanners** doivent être lus en fenêtre osseuse au bilan initial et au cours des bilans programmés pour l'évaluation de la réponse.
- Trois règles d'évaluation :
 - progression en cas d'augmentation de l'ostéolyse et/ou de l'envahissement des parties molles adjacentes
 - réponse en cas d'apparition d'une zone d'ostéocondensation (diminution en taille de l'ostéolyse) sur une zone lytique et/ou diminution de l'atteinte des parties molles
 - impossibilité de conclure en cas d'apparition d'une zone d'ostéocondensation sur une zone initialement normale (ce peut être la réponse d'une métastase occulte).
- L'**IRM du rachis complet** devrait être réalisée en cas d'atteinte vertébrale, notamment à la recherche d'une épидurite.
- La **TEP-TDM** est un bon examen pour cartographier les métastases osseuses ostéolytiques du cancer du poumon.
 - Pas de TEP-TDM au bilan initial pour une tumeur déjà connue comme étant métastatique.
 - Exploration au minimum des fémurs pour ne pas méconnaître les métastases des membres inférieurs. En cas de douleur distale, élargissement à l'ensemble des membres inférieurs sur demande du praticien.
 - Les facteurs de croissance gênent l'évaluation de la réponse osseuse en TEP-FDG car augmentent l'hypermétabolisme. Pas de TEP-FDG dans les 15 jours qui suivent le GCSF. L'immunothérapie et les biphosphonates peuvent augmenter l'hypermétabolisme.
 - La diminution de l'activité métabolique sur tous les sites signe la réponse tumorale.
 - Une lésion osseuse unique en TEP-TDM ou en scintigraphie osseuse doit faire l'objet d'une image centrée (IRM) et d'un avis spécialisé.
- La **scintigraphie osseuse au Technetium** est optionnelle au bilan initial.
- Elle n'est pas indiquée si une TEP-FDG a déjà été réalisée car elle est moins performante.
- La **scintigraphie osseuse aux biphosphonates** est une méthode pour explorer l'ensemble du squelette. Elle est largement disponible et induit une faible irradiation (4 mSv environ). Elle détecte les métastases osseuses plus précocement que les radiographies conventionnelles (2-18 mois avant). Classiquement, on considère que sa sensibilité est bonne surtout pour les métastases ostéocondensantes, mais que sa spécificité est médiocre pour le diagnostic des métastases osseuses ostéolytiques.
- Les faux négatifs de la scintigraphie osseuse (10-20 % selon les séries) sont essentiellement liés à des lésions ostéolytiques très agressives sans réaction ostéoblastique associée, comme c'est le cas après une radiothérapie et pour des cancers broncho-pulmonaires, du rein ou de la thyroïde.
- **Phénomène de "flare up" en scintigraphie osseuse (également décrit en TEP-TDM) :**

Pour certaines lésions initialement très lytiques, on peut assister, alors que la chimiothérapie est efficace, à une augmentation de la fixation due à la reconstruction osseuse concomitante à la disparition du tissu tumoral, et à l'apparition de nouveaux foyers de fixation. Les foyers d'hyperfixation apparemment supplémentaires correspondent en réalité à des lésions pré-existantes passées inaperçues en raison de l'absence de réaction ostéoblastique.

Cette accentuation des hyperfixations concernerait 15 à 30 % des patients et disparaît en 6 mois. Les patients dont la scintigraphie osseuse montre un "flare" ont un pronostic analogue à ceux dont la scintigraphie objective une amélioration sans flare.

Pour le clinicien, le "flare" ne doit pas être assimilé à une progression métastatique ni faire modifier le traitement. Au-delà de 6 mois, l'accentuation des foyers pré-existants et/ou l'apparition de nouveaux foyers sur la scintigraphie osseuse signent une progression métastatique.

Dans tous les cas, en l'absence de nouvelle douleur osseuse, la réalisation d'une scintigraphie osseuse systématique au cours du suivi n'est pas indiquée.
- Les biopsies de métastases osseuses guidées par imagerie peuvent permettre un diagnostic histologique et moléculaire à condition d'être décalcifiées à l'EDTA (Confavreux, 2014). Les lésions osseuses très lytiques avec une extension aux parties molles permettent un diagnostic histologique et de biologie moléculaire de qualité sans nécessité de décalcification.

3. Traitement

- Un traitement systémique est recommandé en cas de métastases multiples : inhibiteurs de la résorption osseuse.
- Si le nombre de sites métastatiques est ≤ 2 , des traitements locaux ayant pour buts de détruire la tumeur, stabiliser la fracture et de réduire la douleur sont utilisables :
 - la radiothérapie
 - la cimentoplastie et les techniques ablatives
 - la chirurgie.

3.1. Chimiothérapie et thérapies ciblées

- Il n'y a pas d'argument pour une différence d'efficacité des protocoles actuels de chimiothérapie sur les métastases osseuses des cancers bronchiques.

3.2. Thérapies ciblées

- La réponse des métastases osseuses aux inhibiteurs de l'EGFR (erlotinib, gefitinib) semble être un facteur prédictif de bonne réponse au traitement.
- L'allongement du délai de survenue d'une complication osseuse grâce aux TKI (Sugiura, 2008 ; Zampa, 2008 ; Furugaki, 2011) est illustré par un "bone flare" qui correspond à une réponse carcinologique (Pluquet, 2010).
- Une amélioration des symptômes osseux est constatée.
- La combinaison d'un anti-EGFR et d'un biphosphonate s'accompagne (Zhang, 2017) :
 - de moins d'évènements osseux (SRE)
 - d'une amélioration de la qualité de vie
 - d'une amélioration de la survie sans progression (mais pas en survie globale).
- Dans l'étude Brouns AJWM JTO 2023 de 250 patients traités par Osimertinib, 51% des patients avaient des métastases osseuses, parmi eux 39% ont eu au moins 1 évènement osseux, 28% avant l'initiation de l'osimertinib, 1% après l'arrêt et 11% pendant le traitement. Seulement 16% des patients étaient traités par anti-résorbeurs (Brouns, 2023).

3.3. Immunothérapie

- Efficacité des inhibiteurs de checkpoint immunitaires (ICIs) dans le contrôle des métastases viscérales dans plusieurs tumeurs malignes. Mais peu de données chez les patients atteints de métastases osseuses (Zhao, 2012; Li, 2020).
- La présence de métastases osseuses influence négativement l'efficacité de l'immunothérapie dans les CBNPC, indépendamment de l'histologie tumorale, du PS, de métastases concomitantes dans le foie ou le cerveau, ou d'une radiothérapie palliative antérieure dans l'os (Landi, 2019).
- Pas de signaux d'augmentation de la toxicité et absence de modification d'efficacité pour une association des ICIs et des inhibiteurs de résorption osseuse (Grover, 2019).

3.4. Inhibiteurs de la résorption osseuse

- Utilisés de façon complémentaire aux autres traitements.
- L'utilisation d'un anti-résorptif osseux permet (Lipton, 2008 ; Coleman, 2010 ; Coleman, 2012) :
 - une diminution du risque de survenue d'EO
 - un allongement du délai de survenue d'EO
 - une amélioration de la survie globale
 - une amélioration de la qualité de vie
 - une diminution des douleurs.
- Il est recommandé de débiter un **traitement par anti-résorptif** dès la découverte d'une métastase osseuse par (à initier si l'espérance de vie est supérieure à 3 mois) :
 - **biphosphonates (acide zolédronique)** (Rosen, 2003)
 - 4 mg par perfusion mensuelle intra-veineuse d'au moins 15 min
 - hydratation le jour et le lendemain de l'injection
 - posologie à adapter à la fonction rénale (contre-indication en cas de clairance <30 mL/min). Le syndrome pseudo-grippal peut être prévenu par le paracétamol le jour et le lendemain de l'administration de l'inhibiteur de la résorption osseuse.
 - **ou anticorps monoclonal anti-RANK-ligand (déno-sumab)**(Henry, 2011)
 - 120 mg mensuel par voie sous-cutanée
 - pas d'adaptation posologique à la fonction rénale
 - supplémentation systématique en calcium et vitamine D.
- Sauf urgence, il est recommandé avant mise en route du traitement anti-résorptif de réaliser :
 - une **évaluation bucco-dentaire** par un spécialiste avec un panoramique dentaire en raison du risque d'ostéonécrose de la mâchoire puis une évaluation semestrielle
 - une évaluation de la fonction rénale (prudence lors d'association avec d'autres traitements néphrotoxiques) ainsi que la recherche d'une carence en vitamine D
 - un apport régulier en calcium (1 g/j) et vitamine D (100.000 UI/3 mois)
(Cf. Recommandations de la société Française de Stomatologie, Chirurgie Maxillo-Faciale et Chirurgie Orale, juillet 2013).
- Le traitement sera poursuivi pendant au moins 2 ans puis réévalué au cas par cas.
 - Les biphosphonates ont un effet rémanent dans l'os ce qui permet leur arrêt aisément. De plus, il a été démontré qu'un espacement des doses d'Acide Zoledronique à 12 semaines faisait aussi bien que 4 semaines à partir du moment où le patient avait bénéficié de 6 à 12 mois de traitement mensuel au préalable. Les ONM sont également mois fréquentes lorsque les cures sont espacées de plus de 5 semaines (Yang, 2020; Van Poznak C, 2020).
 - Contrairement aux traitements par biphosphonates, le Denosumab n'a aucun effet rémanent dans l'os. De plus, chez les patientes ostéoporotiques, son interruption s'accompagne d'un rapide rebond de la résorption osseuse qui n'est probablement pas sans risque. A l'arrêt d'un traitement par denosumab de plus de 6 mois, il est donc recommandé de réaliser un traitement par biphosphonates pour diminuer le risque de rebond. Un avis auprès d'un spécialiste peut alors être nécessaire. (Recommandations de l'ESMO 2020 : Coleman, 2020)
 - En pratique, au-delà de 2 ans si la maladie oncologique est en rémission osseuse prolongée l'arrêt du traitement anti-résorptif doit se discuter

3.5. Radiothérapie

- Techniques utilisées :
 - radiothérapie conformationnelle en 3D
 - radiothérapie en conditions stéréotaxiques.
- Il est recommandé de faciliter l'inclusion dans les [essais cliniques](#).

3.5.1. Traitement de la douleur

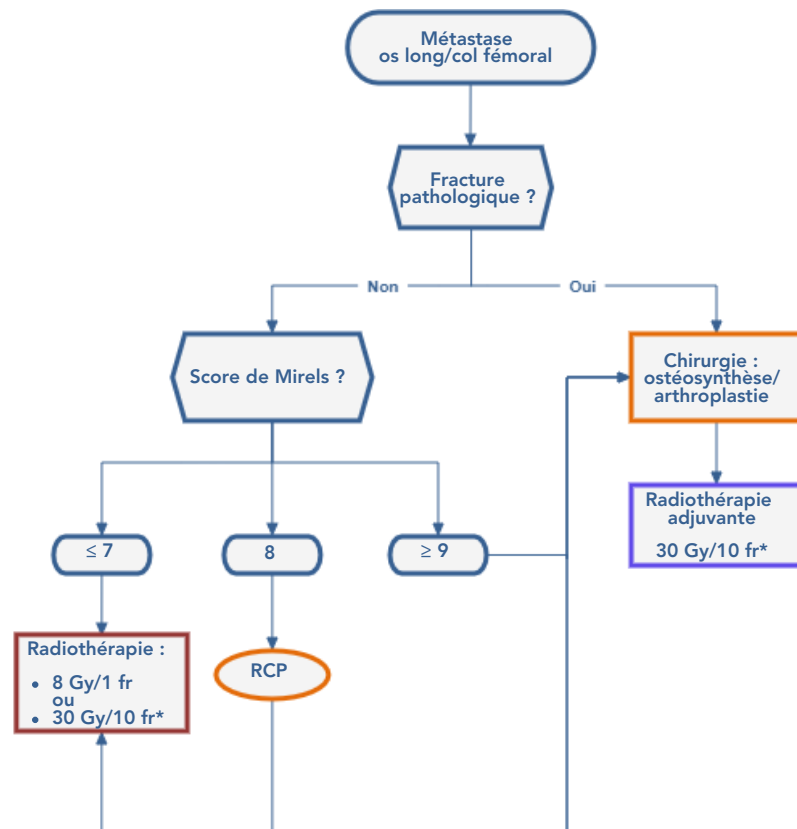
- La radiothérapie constitue le premier traitement des métastases osseuses douloureuses non compliquées, résistantes aux traitements antalgiques médicamenteux et non accessibles à un geste de radiologie interventionnelle (Nielsen, 1991 ; Body, 1992 ; Agarawal, 2006 ; Chow, 2007 ; Lutz, 2011).
- L'objectif est palliatif, l'efficacité attendue est de 3 à 6 mois.
- Plusieurs modalités peuvent être proposées : (Lovelock, 2010 ; Dennis, 2013 ; Hartsell, 2005)
 - 30 Gy en 10 fractions
 - 24 Gy en 6 fractions
 - 20 Gy en 5 fractions
 - 8 Gy en séance unique (effets secondaires aigus potentiellement sévères et tardifs).
L'étalement des doses améliore la survie sans progression et le contrôle local à 12 mois sans différence sur la fonction motrice.
- La qualité et le contrôle du positionnement du patient lors de la séance de radiothérapie est importante.

3.5.2. Prévention de la morbidité de la métastase osseuse

- Lorsqu'un os long présente un risque de fracture pathologique marqué, la radiothérapie et la chirurgie sont à discuter (Hipp, 1995 ; Van der Linden, 2003).
- Le **score de Mirels** (Mirels, 1989) permet d'orienter la décision de prise en charge :

Score	Localisation de la lésion	Taille de la lésion	Type de lésion	Douleur
1	membre supérieur	<1/3 de la corticale	condensante	légère
2	membre inférieur	1/3 à 2/3 de la corticale	mixte	modérée
3	région trochantérienne	>2/3 de la corticale	lytique	handicapante

- L'addition de point (1 à 3) pour les 4 items définit un score compris entre 3 et 12 points.
- 3 attitudes thérapeutiques sont proposées :
 - score ≤ 7 : radiothérapie
 - score = 8 : discussion en RCP
 - score ≥ 9 : chirurgie prophylactique.



* Doses le plus souvent réalisées

Option : Enclouage/vissage percutané ± cimentoplastie

3.5.3. Métastase vertébrale avec compression médullaire

- La prise en charge repose sur une irradiation exclusive en urgence ou adjuvante après geste neurochirurgical (Schultheiss, 2008).
- Une aide à la décision peut être apportée par le **score de Rades** (Rades, 2011) en définissant 3 groupes pronostiques du taux de maintien ambulatoire après radiothérapie :

Facteurs pronostiques du statut ambulatoire après radiothérapie		Score
Type de primitif	Sein	8
	Prostate	7
	Myélome/lymphome	9
	CBNPC	5
	CBPC	6
	Cancer de primitif inconnu	5
	Rein	6
	Colorectal	6
	Autres	6
Intervalle entre le diagnostic de la tumeur et la compression vasculaire	<15 mois	6
	>15 mois	8
Métastases viscérales lors de la radiothérapie	Oui	5
	Non	8
Fonction motrice avant la radiothérapie	Ambulatoire sans aide	10
	Ambulatoire avec aide	9
	Non ambulatoire	3
	Paraplégique	1
Délai de survenue du déficit moteur avant la radiothérapie	1-7 jours	4
	8-14 jours	7
	>14 jours	9

- La somme des facteurs pronostiques permet de définir **3 groupes pronostiques** :
 - **de 21 à 28 points : groupe I**
 - faible taux de maintien ambulatoire
 - pas de bénéfice de la chirurgie
 - dose proposée (ou habituellement recommandée) de 8 Gy en 1 fraction.
 - **de 29 à 37 points : groupe II**
 - taux de maintien ambulatoire intermédiaire
 - pas de bénéfice significatif de la laminectomie
 - dose proposée : 20 Gy en 5 fractions ou 30 Gy en 10 fractions, avec ou sans chirurgie.
 - **de 38 à 44 points : groupe III**
 - fort taux de maintien ambulatoire
 - excellent résultat sans chirurgie
 - dose proposée : 20 Gy en 5 fractions ou 30 Gy en 10 fractions.

3.5.4. Traitement adjuvant postopératoire

- A réaliser en traitement de la maladie microscopique et sur le syndrome algique.
- A débuter entre 15 jours et 3 semaines après le geste opératoire, sur peau cicatrisée (Townsend, 1995).
- La radiothérapie postopératoire réduit le risque de récurrence locale (Wolanczyk, 2016)
- Le schéma habituellement recommandé en situation postopératoire est de 30 Gy en 10 fractions.
- Le traitement par dose unique de 8 Gy est une option à discuter, pour les os longs ou lorsque les organes à risque peuvent être exclus des champs de traitement, pour des sujets à faible espérance de vie ou difficile à mobiliser.

3.5.5. Cas particulier des situations oligo-métastatiques : radiothérapie stéréotaxique à visée « ablativité »

- Indication rare et à valider en RCP : en cas de métastases osseuses limitées en taille et en nombre (1 à 3 sites), de volume bien délimité en imagerie, en l'absence de localisation secondaire viscérale et en situation carcinologique stabilisée.
- Les contre-indications reconnues sont la compression médullaire symptomatique, l'instabilité vertébrale, une radiothérapie métabolique, une radiothérapie de moins de 3 mois, une espérance de vie de moins de 3 mois, un rétrécissement du canal médullaire >25 %, une distance tumeur-cordon <5 mm.
- La technique stéréotaxique est validée pour le rachis et les autres localisations. Pour les localisations oligométastatiques extra-rachidiennes, un traitement normo-fractionné étalé peut être proposé à dose pseudo-curative.

3.6. Radiologie interventionnelle

- Le traitement local percutané fait partie de l'arsenal thérapeutique des métastases osseuses du cancer broncho-pulmonaire au côté du traitement médical, de la radiothérapie et/ou de la chirurgie (Iannessi, 2013).
- L'objectif du traitement percutané sera soit :
 - curatif en associant une technique d'ablation à une méthode de consolidation
 - palliatif en utilisant l'une ou l'autre technique selon la périodicité des douleurs (ablation pour les douleurs inflammatoires nociceptives, consolidation pour les douleurs mécaniques).

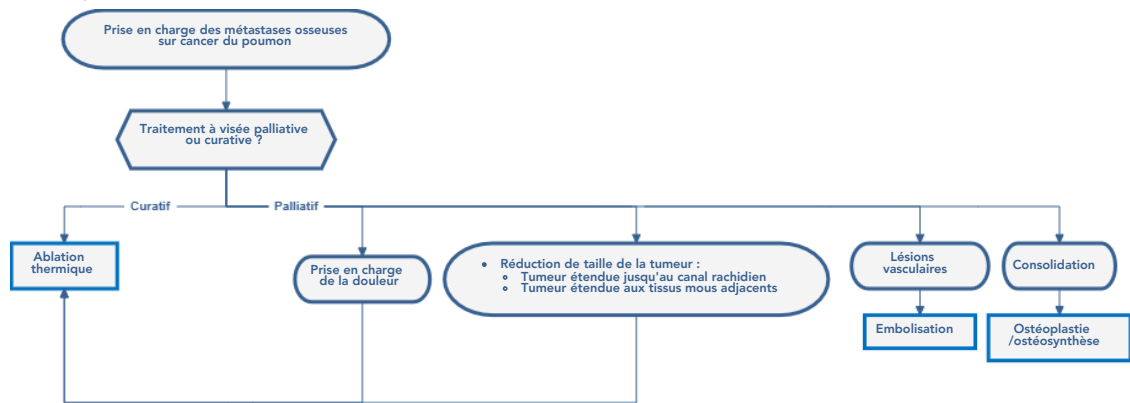
3.6.1. La cimentoplastie

- La cimentoplastie de lésions ostéolytiques rachidiennes ou périphériques symptomatiques permettrait un contrôle durable des douleurs dans 60 à 85 % des cas. Il s'agit de la mise en place d'un polymère de vinyle (polyméthacrylate de méthyle) qui va se solidifier en quelques minutes au sein de la lyse tumorale intra-osseuse. Ce polymère est injecté sous contrôle fluoroscopique continu (et/ou scannographique) à l'aide d'un trocard de vertébroplastie positionné par voie percutanée.
- Presque toutes les localisations douloureuses du squelette peuvent être traitées. Les **indications les plus fréquentes** concernent les localisations vertébrales selon 3 méthodes :
 - la **vertébroplastie** : consolidation par injection de ciment
 - la **kypoplastie** : restauration de la hauteur vertébrale par gonflement d'un ballon dans lequel le ciment est injecté (pas de bénéfice clinique sur les douleurs ou la qualité de vie donc rarement indiqué chez les patients métastatiques) (Zhang, 2020)
 - la **vertébroplastie** avec implant (type stent ou ballon poreux) : meilleur ancrage du ciment.
- La décision de réaliser un geste de radiologie interventionnelle sera prise, en concertation avec les radiologues interventionnels, en RCP. La lésion osseuse devra avoir été authentifiée comme responsable des signes cliniques par la conjonction de l'interrogatoire, de l'examen clinique et des données de l'imagerie.
- Principales **indications** de la cimentoplastie :
 - mauvais contrôle de la douleur par le traitement antalgique médicamenteux
 - complication ou mauvaise tolérance du traitement par opiacés
 - alternative à d'autres techniques inefficaces ou non indiquées dans la prise en charge palliative (contre-indication opératoire, impossibilité de ré-irradiation)
 - visée antalgique et de stabilisation en alternative à un traitement chirurgical beaucoup plus lourd ou en association à une radiothérapie antalgique
 - consolidation préventive en cas de lésion fragilisante dans des zones à risques (localisation cervicale, charnière thoraco-lombaire, toit du cotyle).
- Une **diminution significative des douleurs** est observée dans environ 80 % des cas (Jakobs, 2007) et la **stabilisation de la lésion** peut être obtenue même si le comblement de la lésion n'est pas complet (Schulte, 2013).
- La principale complication redoutée est la fuite de ciment (Laredo, 2004), les complications hémorragiques et infectieuses sont rares.
- Un bilan de la coagulation et une gestion des anticoagulants ou antiagrégants est à organiser avant le geste. La présence d'un site infectieux sur le point de ponction ou un sepsis d'origine indéterminée et/ou non contrôlé constitue une contre-indication au geste.
- La cimentoplastie n'a pas pour objectif le contrôle local de la tumeur, même s'il existe un effet exothermique local lors de la polymérisation du ciment.
- Elle peut être combinée aux autres techniques d'ablation percutanées et s'adresse à toutes les localisations, plus particulièrement le bassin et les vertèbres, à l'exception des lésions pré-fracturaires d'os longs en zone portante. Lorsque les lésions sont très volumineuses ou qu'elles touchent par contiguïté davantage les tissus mous adjacents que l'os lui-même, le recours à un traitement d'ablation percutanée est alors préférable.

3.6.2. Le vissage percutané

- Le vissage percutané sous guidage scanner et/ou fluoroscopique reprend les mêmes principes que l'ostéosynthèse percutanée faite au bloc opératoire : insertion dans l'os à travers le foyer de fracture pathologique d'une (ou plusieurs) broche(s) guide(s) puis d'une (ou plusieurs) vis cannulée(s) sous contrôle radiologique, lésions lytiques avec fracture pathologique du bassin et/ou du fémur proximal avec un score de Mirels >8.
- Il peut être utilisé au niveau du bassin pour stabiliser certaines fractures pathologiques, et pour lesquelles une chirurgie serait trop invasive (Deschamps, 2016).

3.6.3. Techniques d'ablation



- Le but de l'ablation pourra être curatif ou palliatif. En cas de maladie oligométastatique et/ou de localisation secondaire symptomatique (douleurs inflammatoires plutôt que mécaniques), plusieurs méthodes peuvent être proposées (Palussière, 2013) :
 - techniques d'ablation percutanée dites "mini-invasives"** : mise en place sous contrôle de l'imagerie d'une ou plusieurs sondes d'ablation au centre de la tumeur. Les techniques thermiques (radiofréquence, micro-ondes (extension des ondes de micro-ondes au-delà de la corticale osseuse donc peu d'études sur le traitement des métastases osseuses en raison du contrôle difficile des marges d'ablation et cryo-ablation)) sont plus utilisées que les techniques non thermiques.
 - techniques dites "non-invasives"** (ultrasons focalisés), mais sécurité non démontrée dans le traitement des lésions rachidiennes.
- Elles s'effectuent sous sédation, anesthésie générale ou péridurale, au cours d'une hospitalisation de 24 à 48 heures, pour les patients dont le score de douleur persiste >4/10 sous traitement antalgique.
- Les techniques de thermo-ablation ont un effet antalgique rapide (Dupuy, 2010 ; Gangi, 2010 ; Kastler, 2014) et un effet anti-tumoral intéressant dans le traitement des oligométastases.

3.7. Chirurgie des métastases osseuses

- La décision d'un traitement chirurgical sera **prise en RCP et doit tenir compte** :
 - de l'indication théorique de chirurgie
 - de l'espérance de vie :
 - inférieure à 6 semaines : aucun bénéfice d'une intervention chirurgicale
 - entre 6 semaines et 1 an : techniques d'ostéosynthèses et de stabilisation moins agressives potentiellement moins durables
 - prolongée (supérieure à 1 an) : chirurgie de type "résection-reconstruction" : stabilisation durable et un contrôle tumoral local prolongé.
 - de l'état général, de besoins fonctionnels du malade
 - du bénéfice attendu
 - des risques de l'intervention
 - du programme oncologique global.

Le but étant un **retour rapide à l'autonomie, avec une remise en charge précoce et une qualité de vie satisfaisante.**
- Le traitement chirurgical est :
 - soit préventif lorsque le risque fracturaire est trop élevé si le score de Mirels est ≥ 9 (Cf. [Score de Mirels](#)).
 - soit curatif d'un symptôme en cas de fracture avérée sur lésion pathologique ou de douleurs invalidantes.
- Le traitement chirurgical a 2 objectifs :
 - la récupération fonctionnelle d'un membre
 - l'antalgie.
- La chirurgie est toujours plus aisée en territoire non-irradié mais reste possible.
- Une radiothérapie postopératoire sur l'ensemble de la pièce osseuse est recommandée.

3.7.1. Examens à réaliser pour la prise de décision thérapeutique

- Bilan d'imagerie complet comprenant :
 - des **radiographies** (lésions métastatiques, os concerné et les articulations adjacentes)
 - un **scanner** en fenêtre osseuse non injecté, centré sur la lésion.
- Un **angioscanner ou une artériographie** en cas de suspicion d'hyper vascularisation de la lésion tumorale. Une embolisation préopératoire peut être nécessaire.
- **IRM du rachis entier** réalisé en préopératoire en cas d'atteinte rachidienne. Pour les autres localisations, les examens d'imagerie (IRM ou PET-scanner) ont un intérêt pour le diagnostic étiologique de la lésion.
- Lorsque l'indication chirurgicale urgente/rapide est posée, la **biopsie en préopératoire** peut être indiquée en cas de doute sur le diagnostic étiologique (l'abord de la biopsie pourra être convenu en RCP en vue de la résection du trajet de ponction lors de l'intervention).

- Après un bilan étiologique minimal (électrophorèse des protéines plasmatiques, scanner TAP), il est possible de réaliser les lignes de chimiothérapie et de radiothérapie (à débiter une fois la cicatrisation du patient acquise soit 3 semaines après la chirurgie). Cette séquence thérapeutique est à peser en fonction de l'urgence d'un traitement systémique mais permet de réaliser le traitement définitif de la métastase osseuse sans avoir à réaliser ensuite de fenêtre thérapeutique des traitements anti-cancéreux.

3.7.2. Techniques chirurgicales

Ostéosynthèse

- Localisations préférentielles :
 - atteintes diaphysaires des os longs (fémur, humérus, tibia)
 - lésions métaphyso-diaphysaires.
- Différentes techniques sont utilisées :
 - l'enclouage centromédullaire
 - ostéosynthèse par plaque à vis verrouillées.
- Un curetage-cimentation de la lésion peut être associé en cas de perte osseuse importante ou de radiothérapie associée.

Arthroplasties

- Toutes les atteintes articulaires peuvent être traitées par arthroplasties mais localisations préférentielles : lésions de la tête et du col du fémur.
- Elles sont indiquées chez des patients ayant un pronostic vital supérieur à 6 mois.
- Les prothèses seront toujours cimentées.

3.7.3. Complications spécifiques

- Ces patients ont un risque plus élevé que la moyenne de faire une **complication thrombo-embolique ou infectieuse** :
 - protocoles d'antibioprophylaxie (prolongés pendant 48 h)
 - protocoles d'anticoagulation.
- A long terme, les **complications principales** sont :
 - échec de l'ostéosynthèse (par rupture mécanique de l'implant)
 - échec de l'arthroplastie (par descellement des implants ou fracture péri-prothétique).
- **Facteurs de risque d'échec** :
 - progression tumorale
 - pseudarthrose d'une fracture pathologique
 - prise en charge chirurgicale initiale et péri opératoire inadaptée.

3.8. Cas particulier des métastases rachidiennes et de la compression médullaire

- L'atteinte rachidienne entraîne un risque de compression médullaire.
- La chirurgie est le plus souvent palliative (préventive avant l'apparition des signes neurologiques ou décompressive dès qu'apparaît le déficit) mais rarement curatrice.
- **Bilan initial :**
 - examen clinique notamment évaluation de la douleur et examen neurologique complet
 - examen paraclinique :
 - IRM du rachis (élément essentiel)
 - reconstruction osseuse en coupe sagittale du scanner TAP initial.
- **Principes chirurgicaux :**
 - La chirurgie est le plus souvent palliative (préventive avant l'apparition des signes neurologiques ou décompressive dès qu'apparaît le déficit), mais rarement curatrice.
 - La prise en charge chirurgicale d'une métastase osseuse rachidienne permet :
 - la décompression des structures nerveuses (racine nerveuse, cordon médullaire)
 - la stabilisation du foyer de fracture et du rachis avec si possible la correction ou la prévention de la déformation
 - la réduction du volume tumoral.
- Dans tous les cas, la neurochirurgie sera complétée en postopératoire d'une radiothérapie sur le lit chirurgical pour prévenir la récurrence et favoriser la consolidation osseuse.

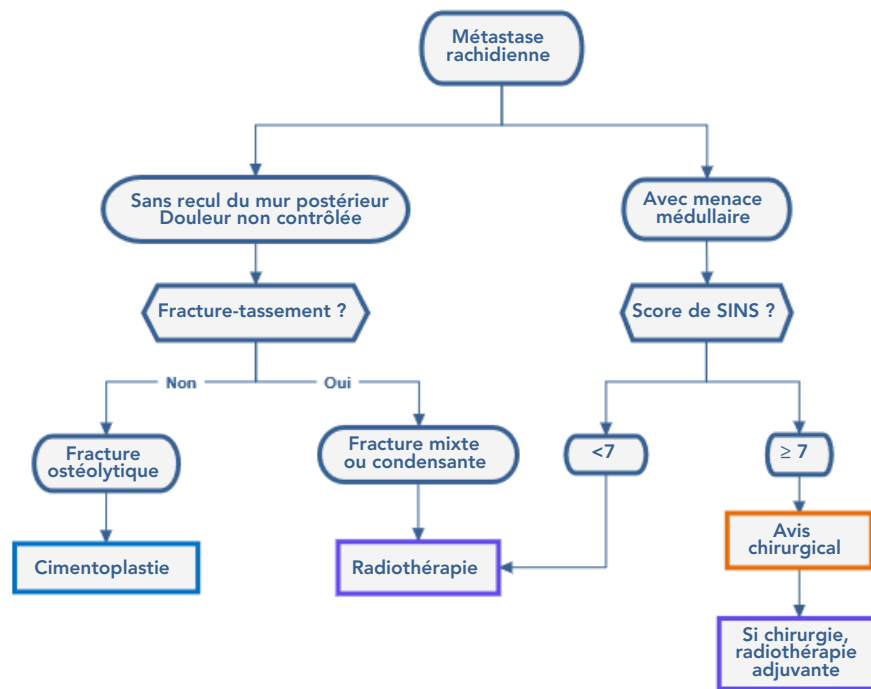
3.8.1. Spinal Instability Neoplastic Score ou SINS

(Fisher, 2014)

- Permet d'évaluer objectivement l'**instabilité rachidienne** :

Localisation	
Jonctionnelle (C1-C2, C7-T2, T11-L1, L5-S1)	3
Rachis mobile (C3-C6, L2-L4)	2
Semi-rigide (T3-T10)	1
Rigide (S2-S5)	0
Douleur	
Oui	3
Occasionnelle mais non mécanique	1
Non	0
Lésion osseuse	
Lytique	2
Mixte	1
Condensante	0
Alignement spinal	
Subluxation-recul du mur postérieur	4
Déformation nouvelle (cyphose, scoliose)	2
Normal	0
Collapsus du corps vertébral	
>50 %	3
<50 %	2
Absence de collapsus avec atteinte du corps vertébral >50 %	1
Aucune des situations ci-dessus	0
Envahissement postéro-latéral du rachis	
Bilatéral	3
Unilatéral	1
Aucun	0

- Ce score de 0 à 18 permet de classer la lésion en 3 stades :
 - stable de 0 à 6
 - potentiellement instable de 7 à 12
 - instable de 13 à 18
 Solliciter un avis chirurgical est recommandé à partir de 7.



3.8.2. Classification fonctionnelle de Frankel

La classification fonctionnelle de Frankel permet de quantifier l'atteinte neurologique, intégrée au score de Tokuhashi révisé :

Grade	Description
A	Déficit sensitivo-moteur complet
B	Déficit moteur complet. Sensitif préservé
C	Pas de déambulation. Fauteuil roulant, quelques fonctions motrices
D	Déambulation mais avec des signes neurologiques <ul style="list-style-type: none"> • D1 avec déambulateur • D2 avec canne • D3 sans appareillage
E	Fonctions neurologiques normales

3.8.3. Score de Tokuhashi révisé

(Tokuhashi, 2005)

- Pour l'aide à la décision thérapeutique, de nombreux scores pronostiques existent mais aucun, même révisé, ne se montre assez fiable dans l'évaluation de la survie restante pour alimenter de façon pertinente la discussion chirurgicale :

Etat général	Karnofsky 10-40	0
	Karnofsky 50-70	1
	Karnofsky 80-100	2
Nombre de métastases extra-spinales	>3	0
	1-2	1
	0	2
Métastases viscérales	Non résécables	0
	Résécables	1
	Aucune	2
Cancer primitif	Poumon , ostéosarcome, estomac, œsophage, pancréas, vessie	0
	Foie, vésicule biliaire, non identifié	1
	Autres	2
	Rein, utérus	3
	Rectum	4
	Thyroïde, prostate, sein, tumeur carcinoïde	5
Déficit neurologique	Complet Frankel A B	0
	Incomplet Frankel C D	1
	Aucun Frankel E	2

- Ce score de 0 à 15 permet d'identifier 3 stades :
 - score de 0 à 8 : espérance de vie <6 mois
 - score de 9 à 11 : espérance de vie >6 mois
 - score de 12 à 15 : espérance de vie >1 an.

3.8.4. Score de Tomita

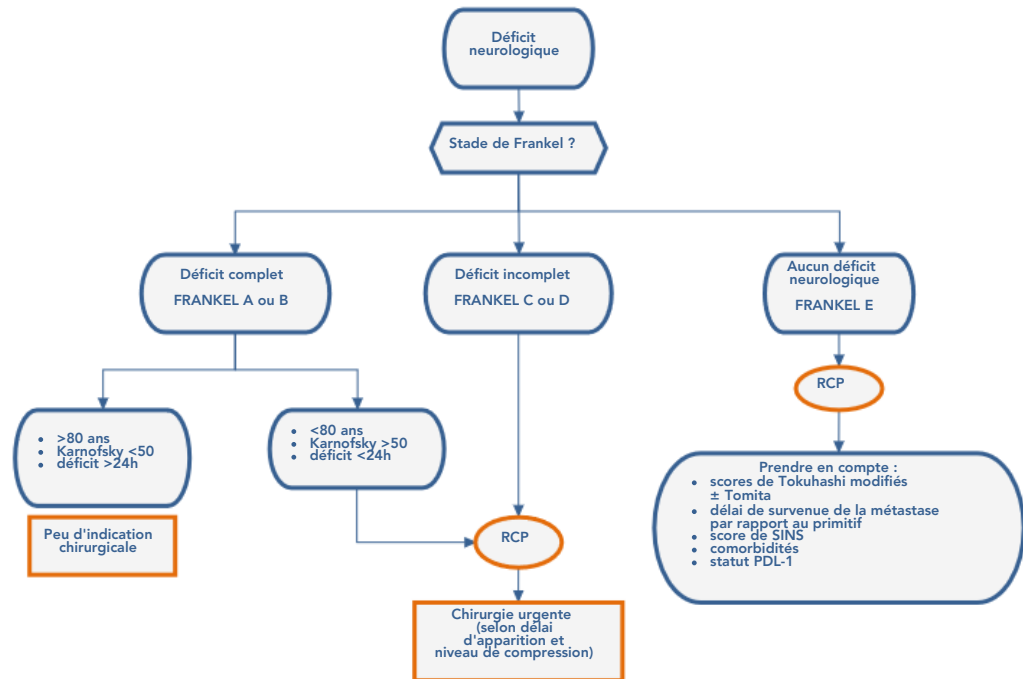
(Tomita, 2001)

Vitesse de croissance tumorale	
Lente	1
Modérée	2
Rapide	4
Métastases viscérales	
Aucune	0
Curable(s)	2
Non curable(s)	4
Métastases osseuses	
Unique	1
Multiplés	2

3.8.5. Indications chirurgicales selon les scores de Tokuhashi et Tomita

Score Tokuhashi	Stratégie thérapeutique	Score Tomita	Stratégie thérapeutique
12-15	Chirurgie ablative	2-3	Réséction en bloc
		4-5	Réséction intra-lésionnelle
9-11	Chirurgie palliative	6-7	Chirurgie palliative
0-8	Traitement conservateur	8-10	Soins de support

- La prise en considération combinée des scores de Tokuhashi et de Tomita permettrait de porter des indications chirurgicales plus adaptées.
- La chirurgie lourde à visée curatrice est réservée aux patients dont l'espérance de survie est prolongée.
- Les décisions doivent être prises en concertation pluridisciplinaire et tenir compte des données individuelles, en privilégiant toujours la qualité fonctionnelle de la survie même si cette dernière s'annonce courte.
- Les scores sont utiles, mais à toujours intégrer dans une discussion interdisciplinaire, en tenant compte des traitements actuels et des projets thérapeutiques.



- Meilleur pronostic fonctionnel après chirurgie :
 - Score de Tokuhashi ≥ 6
 - Score de Tomita ≤ 8
 - Âge inférieur à 70 ans
 - Pas d'atteinte locale extra-cérébrale
 - Découverte précoce
 - Peu de comorbidité (score ASA).

4. Essais cliniques



Mises à jour via le site HECTOR (Hébergement des Essais Cliniques et Thérapeutiques en Oncologie Régional) :
<http://hector-grandest.fr>

- **PRISM** : Etude de cohorte évaluant la prise en charge après traitement anti-résorption osseuse injectable et son influence sur la qualité de vie chez des patients ayant des métastases osseuses
 - Statut : Ouvert (30-05-2016 - 30-05-2022)
 - Promoteur : Centre Hospitalier Universitaire de Besançon
- **STEREO-OS** : Essai de phase III évaluant l'ajout d'une radiothérapie Stéréotaxique (SBRT) en complément du traitement standard chez les patients atteints d'une tumeur solide (cancer du sein, de la prostate et du poumon) avec entre 1 à 3 métastases osseuses
 - Statut : Ouvert (01-01-2018 - 24-01-2026)
 - Promoteur : UNICANCER
- **Telocap02** : Étude de l'immunité anti-téломérase T CD4 dans le cancer du poumon métastatique
 - Statut : Ouvert (01-12-2015 - 30-06-2021)
 - Promoteur : CHRU Besançon

5. Bibliographie

- Agarawal JP, Swangsilpa T, van der Linden Y, et al.
The role of external beam radiotherapy in the management of bone metastases.
Clin Oncol (R Coll Radiol). 2006 ; 18 : 747-760.
- Amelot A, Balabaud L, Choi D, et al.
Surgery for metastatic spine tumors in the elderly. Advanced age is not a contraindication to surgery !

Spine J. 2017 ; 17 : 759-767.

- Bi J, Han G, Wei X, Pi G, Zhang Y, Li Y, et al.
The features and prognostic impact of extracranial metastases in patients with epidermal growth factor receptor-mutant lung adenocarcinoma.
J Cancer Res Ther. 2018;14(4):799-806.
- Body JJ.
Metastatic bone disease : clinical and therapeutic aspects.
Bone. 1992 ; 13 Suppl 1 : S57-62.
- Brouns A, van Veelen A, Veerman M, et al.
Incidence of Bone Metastases and Skeletal-Related Events in Patients With EGFR-Mutated NSCLC Treated With Osimertinib
JTO Clinical and Research Reports. 2023;4
- Campos M, Urrutia J, Zamora T, et al.
The Spine Instability Neoplastic Score : an independent reliability and reproducibility analysis.
Spine J. 2014 ; 14 : 1466-1469.
- Chambard L, Girard N, Ollier E, Rousseau JC et al.
Bone, muscle, and metabolic parameters predict survival in patients with synchronous bone metastases from lung cancers.
Bone. 2018 ; 108 : 202-209.
- Coleman R, Hadji P, Body JJ, Santini D, Chow E, Terpos E, et al.
Bone health in cancer: ESMO Clinical Practice Guidelines.
Annals of Oncology. 1 déc 2020;31(12):1650-63.
- Coleman RE, Lipton A, Roodman GD, et al.
Metastasis and bone loss : advancing treatment and prevention.
Cancer Treat Rev. 2010 ; 36 : 615-20.
- Coleman R, Gnant M, Morgan G, Clezardin P.
Effects of bone-targeted agents on cancer progression and mortality.
J Natl Cancer Inst. 2012 ; 104 : 1059-1067.
- Confavreux CB, Girard N, Pialat JB, et al.
Mutational profiling of bone metastases from lung adenocarcinoma : results of a prospective study (POUMOS-TEC).
Bonekey Rep. 2014 ; 3 : 580.
- Costa L, Badia X, Chow E, Lipton A, Wardley A.
Impact of skeletal complications on patients' quality of life, mobility, and functional independence.
Support Care Cancer. 2008 ; 16(8) : 879-889.
- Delea TE, McKiernan J, Brandman J, et al.
Impact of skeletal complications on total medical care costs among patients with bone metastases of lung cancer.
J Thorac Oncol. 2006 ; 1 : 571-576.
- Dennis K, Makhani L, Zeng L, et al.
Single fraction conventional external beam radiation therapy for bone metastases : a systematic review of randomised controlled trials.
Radiother Oncol. 2013 ; 106 : 5-14.
- Deschamps F, de Baere T, Hakime A, et al.
Percutaneous osteosynthesis in the pelvis in cancer patients.
Eur Radiol. 2016 ; 26 : 1631-9.
- Di Maio M, Gridelli C, Gallo C, Manzione L et al.
Prevalence and management of pain in Italian patients with advanced non-small-cell lung cancer.
Br J Cancer. 2004 ; 90 : 2288-2296.
- Dupuy DE, Shulman M.
Current status of thermal ablation treatments for lung malignancies.
Semin Intervent Radiol. 2010 ; 27(3) : 268-275.
- Fisher CG, Schouten R, Versteeg AL, et al.
Reliability of the Spinal Instability Neoplastic Score (SINS) among radiation oncologists: an assessment of instability secondary to spinal metastases.
Radiat Oncol. 2014 ; 9 : 69.
- Frankel HL, Hancock DO, Hyslop G, et al.
The value of postural reduction in the initial management of closed injuries of the spine with paraplegia and tetraplegia.
Paraplegia. 1969 ; 7 : 179-192
- Furugaki K, Moriya Y, Iwai T, et al.
Erlotinib inhibits osteolytic bone invasion of human non-small-cell lung cancer cell line NCI-H292.

- Gangi A, Buy X.
Percutaneous bone tumor management.
Semin Intervent Radiol. 2010 ; 27(2) : 124-136.
- Grover P, Karivedu V, Zhu Z, et al.
Bone metastases treated with immune checkpoint inhibitors: A single center experience.
J Clin Oncol. 2019 ; 15 suppl : e14105.
- Ha KY, Kim YH, Ahn JH, Park HY.
Factors Affecting Survival in Patients Undergoing Palliative Spine Surgery for Metastatic Lung and Hepatocellular Cancer: Dose the Type of Surgery Influence the Surgical Results for Metastatic Spine Disease?
Clin Orthop Surg. 2015 ; 7(3) : 344-350.
- Hartsell WF, Scott CB, Bruner DW, et al.
Randomized trial of short-versus long-course radiotherapy for palliation of painful bone metastases.
J Natl Cancer Inst. 2005 ; 97 : 798-804.
- Health Quality Ontario
Vertebral Augmentation Involving Vertebroplasty or Kyphoplasty for Cancer-Related Vertebral Compression Fractures: An Economic Analysis
Ont Health Technol Assess Ser. 2016 ; 16(12) : 1-34.
- Hellmann MD, Paz-Ares L, Bernabe Caro R, et al.
Nivolumab plus Ipilimumab in Advanced Non-Small-Cell Lung Cancer.
N Engl J Med. 2019 ; 381(21) : 2020-2031.
- Henry DH, Costa L, Goldwasser F, et al.
Randomized, double-blind study of denosumab versus zoledronic acid in the treatment of bone metastases in patients with advanced cancer (excluding breast and prostate cancer) or multiple myeloma.
J Clin Oncol. 2011 ; 29(9) : 1125-1132.
- Hipp JA, Springfield DS, Hayes WC.
Predicting pathologic fracture risk in the management of metastatic bone defects.
Clin Orthop Relat Res. 1995 ; 312 : 120-135.
- Hirsh V, Tchekmedyian NS, Rosen LS, et al.
Clinical benefit of zoledronic acid in patients with lung cancer and other solid tumors: analysis based on history of skeletal complications.
Clin Lung Cancer. 2004 ; 6(3) : 170-174.
- Husain ZA, Sahgal A, De Salles A, et al.
Stereotactic body radiotherapy for de novo spinal metastases: systematic review.
J Neurosurg Spine. 2017 ; 27(3) : 295-302.
- Hwang WL, Pike LRG, Royce TJ, et al.
Safety of combining radiotherapy with immune-checkpoint inhibition.
Nat Rev Clin Oncol. 2018 ; 15(8) : 477-494.
- Iannesi A, Garnon J, Cormier É, et al.
Interventional radiology for bone metastases.
Bull Cancer. 2013 ; 100 : 1163-1173.
- Jakobs TF, Trumm C, Reiser M, Hoffmann RT.
Percutaneous vertebroplasty in tumoral osteolysis.
Eur Radiol. 2007 ; 17 : 2166-2175.
- Kastler A, Alnassan H, Aubry S, Kastler B.
Microwave thermal ablation of spinal metastatic bone tumors.
J Vasc Interv Radiol. 2014 ; 25 : 1470-1475.
- Kim J, Lee SH, Park SJ, et al.
Analysis of the predictive role and new proposal for surgical strategies based on the modified Tomita and Tokuhashi scoring systems for spinal metastasis.
World J Surg Oncol. 2014 ; 12 : 245.
- Kuchuk M, Kuchuk I, Sabri E, et al.
The incidence and clinical impact of bone metastases in non-small cell lung cancer.
Lung Cancer. 2015 ; 89 : 197-202.
- Landi L, D'Inca F, Gelibter A, et al.
Bone metastases and immunotherapy in patients with advanced non-small-cell lung cancer
J Immunother Cancer. 2019 ; 7(1) : 316.

- Laredo JD, Hamze B.
Complications of percutaneous vertebroplasty and their prevention.
Skeletal Radiol. 2004 ; 33 : 493-505.
- Li X, Wang L, Chen S, et al.
Adverse impact of bone metastases on clinical outcomes of patients with advanced non-small cell lung cancer treated with immune checkpoint inhibitors.
Thorac Cancer. 2020 ; 11 : 2812-2819.
- Liede A, Hernandez RK, Wade SW, et al.
An observational study of concomitant immunotherapies and denosumab in patients with advanced melanoma or lung cancer.
Oncimmunology. 2018 ; 7 : e1480301.
- Lipton A, Jun S.
RANKL inhibition in the treatment of bone metastases.
Curr Opin Support Palliat Care. 2008 ; 2(3) : 197-203.
- Lovelock DM, Zhang Z, Jackson A, et al.
Correlation of local failure with measures of dose insufficiency in the high-dose single-fraction treatment of bony metastases.
Int J Radiat Oncol Biol Phys. 2010 ; 77 : 1282-1287.
- Lutz S, Berk L, Chang E, et al.
Palliative radiotherapy for bone metastases: an ASTRO evidence-based guideline.
Int J Radiat Oncol Biol Phys. 2011 ; 79 : 965-976.
- Mirels H.
Metastatic disease in long bones. A proposed scoring system for diagnosing impending pathologic fractures.
Clin Orthop Relat Res. 1989 ; 249 : 256-264.
- Nielsen OS, Munro AJ, Tannock IF.
Bone metastases: pathophysiology and management policy.
J Clin Oncol. 1991 ; 9 : 509-524.
- Palussière J, Buy X, Fonck M.
Percutaneous ablation of metastases: where are we and new techniques
Bull Cancer. 2013 ; 100 : 373-379.
- Paz-Ares L, Ciuleanu TE, Cobo M, et al.
First-line nivolumab plus ipilimumab combined with two cycles of chemotherapy in patients with non-small-cell lung cancer (CheckMate 9LA): an international, randomised, open-label, phase 3 trial.
Lancet Oncol. 2021 ; 22 : 198-211.
- Peters S, Danson S, Hasan B, et al.
A Randomized Open-Label Phase III Trial Evaluating the Addition of Denosumab to Standard First-Line Treatment in Advanced NSCLC: The European Thoracic Oncology Platform (ETOP) and European Organisation for Research and Treatment of Cancer (EORTC) SPLENDOUR Trial.
J Thorac Oncol. 2020 ; 15 : 1647-1656.
- Planchard D, Popat S, Kerr K, et al ; ESMO Guidelines Committee.
Metastatic non-small cell lung cancer : ESMO Clinical Practice Guidelines for diagnosis, treatment and follow-up.
Ann Oncol. 2018 ; 29 (Suppl 4) : iv192-iv237.
- Pluquet E, Cadranel J, Legendre A, et al.
Osteoblastic reaction in non-small cell lung carcinoma and its association to epidermal growth factor receptor tyrosine kinase inhibitors response and prolonged survival.
J Thorac Oncol. 2010 : 491-496.
- Pontarollo G, Confavreux CB, Pialat JB, et al.
Bone decalcification to assess programmed cell death ligand 1 expression in bone metastases of non-small cell lung cancers.
J Bone Oncol. 2020 ; 21 : 100275.
- Rades D, Douglas S, Huttenlocher S, Rudat V et al.
Validation of a score predicting post-treatment ambulatory status after radiotherapy for metastatic spinal cord compression.
Int J Radiat Oncol Biol Phys. 2011 ; 79 : 1503-1506.
- Riihimäki M, Hemminki A, Fallah M, Thomsen H, Sundquist K, Sundquist J, et al.
Metastatic sites and survival in lung cancer.
Lung Cancer. oct 2014;86(1):78 84.
- Rosen LS, Gordon D, Tchekmedyian S, et al.
Zoledronic acid versus placebo in the treatment of skeletal metastases in patients with lung cancer and other solid tumors : a phase III, double-blind, randomized trial--the Zoledronic Acid Lung Cancer and Other Solid Tumors Study Group.
J Clin Oncol. 2003 ; 21 : 3150-3157.

- Schulman KL, Kohles J.
Economic burden of metastatic bone disease in the U.S.
Cancer. 2007 ; 109 : 2334-2342.
- Schulte TL, Keiler A, Riechelmann F, et al.
Biomechanical comparison of vertebral augmentation with silicone and PMMA cement and two filling grades.
Eur Spine J. 2013 ; 22 : 2695-2701.
- Schultheiss TE.
The radiation dose-response of the human spinal cord.
Int J Radiat Oncol Biol Phys. 2008 ; 71(5) : 1455-1459.
- Sugiura H, Yamada K, Sugiura T, et al.
Predictors of survival in patients with bone metastasis of lung cancer.
Clin Orthop Relat Res. 2008 ; 466 : 729-736.
- Tokuhashi Y, Matsuzaki H, Oda H, Oshima M, Ryu J.
A revised scoring system for preoperative evaluation of metastatic spine tumor prognosis.
Spine (Phila Pa 1976). 2005 ; 30(19) : 2186-2191.
- Tomita K, Kawahara N, Kobayashi T, Yoshida A *et al*.
Surgical strategy for spinal metastases.
Spine (Phila Pa 1976). 2001 ; 26 : 298-306.
- Townsend PW, Smalley SR, Cozad SC, et al.
Role of postoperative radiation therapy after stabilization of fractures caused by metastatic disease.
Int J Radiat Oncol Biol Phys. 1995 ; 31 : 43-49.
- Van der Linden YM, Kroon HM, Dijkstra SP, et al.
Simple radiographic parameter predicts fracturing in metastatic femoral bone lesions: results from a randomised trial.
Radiother Oncol. 2003 ; 69 : 21-31.
- Van Poznak CH, Unger JM, Darke AK, Moinpour C, Bagramian RA, Schubert MM, et al.
Association of Osteonecrosis of the Jaw With Zoledronic Acid Treatment for Bone Metastases in Patients With Cancer.
JAMA Oncology. 1 févr 2021;7(2):246-54.
- Wolanczyk MJ, Fakhrian K, Adamietz IA.
Radiotherapy, Bisphosphonates and Surgical Stabilization of Complete or Impending Pathologic Fractures in Patients with Metastatic Bone Disease.
J Cancer. 2016 ; 7(1) : 121-124.
- Yang M, Yu X.
Management of bone metastasis with intravenous bisphosphonates in breast cancer: a systematic review and meta-analysis of dosing frequency.
Support Care Cancer. 2020;28(6):2533-40.
- Yücel B, Celasun MG, Öztoprak B, et al.
The negative prognostic impact of bone metastasis with a tumor mass.
Clinics (Sao Paulo). 2015 ; 70 : 535-540.
- Zairi F, D'Houtaud S, Assaker R.
Traitement chirurgical des métastases vertébrales.
Bull Cancer. 2013 ;100 : 1141-51.
- Zampa G, Moscato M, Brannigan BW, et al.
Prolonged control of bone metastases in non-small-cell lung cancer patients treated with gefitinib.
Lung Cancer. 2008 ; 60 : 452-454
- Zhang C, Mao M, Guo X, et al.
Nomogram based on homogeneous and heterogeneous associated factors for predicting bone metastases in patients with different histological types of lung cancer.
BMC Cancer. 2019 ; 19 : 238.
- Zhang G, Cheng R, Zhang Z, et al.
Bisphosphonates enhance antitumor effect of EGFR-TKIs in patients with advanced EGFR mutant NSCLC and bone metastases.
Sci Rep. 2017 ; 7 : 42979.
- Zhang HR, Xu MY, Yang XG, et al.
Percutaneous vertebral augmentation procedures in the management of spinal metastases.
Cancer Lett. 2020 ; 475 : 136-142
- Zhao E, Xu H, Wang L, *et al*.
Bone marrow and the control of immunity.

